

Dents de sagesse

Qu'est-ce qu'une dent incluse ?

Le terme dent incluse désigne une dent qui n'a pas terminé son éruption en bouche dans un délai normal. Comme elles sont les dernières à faire éruption en bouche, les troisièmes molaires inférieures et supérieures, communément appelées dents de sagesse, sont sans contredit les dents les plus souvent incluses. Les statistiques indiquent que 95 % des troisièmes molaires qui doivent faire éruption l'auront déjà fait avant l'âge de 24 ans. Compte tenu de leur position dans la bouche, elles sont souvent inutiles à la mastication. En effet, soit à cause d'une éruption partielle ou à cause d'une inclusion totale en raison d'un manque d'espace, elles ne peuvent pas être fonctionnelles. Il est estimé que seulement 5 % de la population a l'espace requis pour accueillir quatre dents de sagesse qui seront fonctionnelles et sans pathologie.

Si les indications pour une extraction en situation symptomatique sont évidentes, il en va autrement en situation asymptomatique. Le jugement clinique du dentiste est nécessaire afin de déterminer si l'extraction préventive des troisièmes molaires incluses peut s'avérer bénéfique pour le patient. Pour cela, l'évaluation préopératoire du patient, les indications et les contre-indications quant à leur extraction ainsi que les risques et complications postopératoires doivent être pris en considération. Chose certaine, on ne doit pas attendre qu'une dent incluse cause problème avant de l'enlever, car les risques de complications et de séquelles ainsi que la difficulté de la chirurgie augmentent avec l'âge.

Les indications et les contre-indications relatives à l'extraction des troisièmes molaires

Il est indiqué, entre autres, de procéder à l'extraction de ces dents afin de prévenir ou de traiter soit une périoronite (irritation des tissus mous entourant la dent en éruption), soit une pathologie dentaire (carie de la deuxième ou troisième molaire), soit une pathologie parodontale, c'est-à-dire tout ce qui concerne les tissus de support de la dent (gencive et os) ou lorsqu'il y a évidence de dommages à la dent voisine (résorption). En contrepartie, l'extraction des troisièmes molaires incluses asymptomatiques est contre-indiquée chez le patient âgé, car les risques de complications et de séquelles augmentent avec l'âge. Cette procédure est également contre-indiquée lorsqu'il y a présence de dommages imminents pour les structures adjacentes.

Planification préopératoire

Afin de ne pas compromettre la santé du patient lors de la chirurgie, le dentiste doit effectuer une bonne évaluation de son état de santé. Les évaluations cliniques et radiologiques revêtent aussi un caractère particulier. En effet, le rapport entre la dent incluse et la dent voisine, voire sa position dans l'os des mâchoires de même que la présence de structures adjacentes tels le sinus maxillaire et le paquet vasculo-nerveux inférieur (nerf dentaire inférieur, nerf lingual) sont des éléments déterminants dans la planification de l'extraction d'une troisième molaire incluse. On comprendra la nécessité de prendre des radiographies de très bonne qualité. C'est à partir de ces dernières que la position de la dent est évaluée, soit à partir de l'axe long de la dent, soit à partir de sa relation avec le bord antérieur du ramus ou selon sa profondeur (Figures 1 à 7).

POSITION DES DENTS

Selon l'axe long de la dent
au maxillaire inférieur

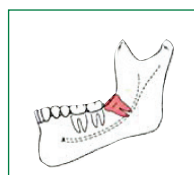


Fig. 1
Mésio-angulée (45 %)

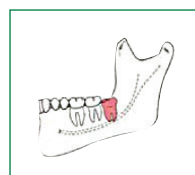


Fig. 2
Verticale (40 %)

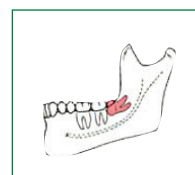


Fig. 3
Horizontale (10 %)

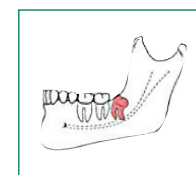


Fig. 4
Disto-angulée (5 %)

Selon l'axe long de la dent
au maxillaire supérieur

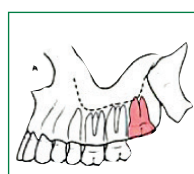


Fig. 5
Verticale (63 %)

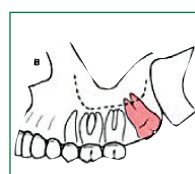


Fig. 6
Disto-angulée (25 %)

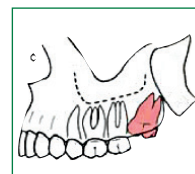


Fig. 7
Mésio-angulée (12 %)

Quels sont les risques et complications associés à l'extraction des troisièmes molaires incluses ?

a) Dommages aux structures nerveuses adjacentes

Le traumatisme d'un nerf sensitif, qu'il s'agisse du nerf dentaire inférieur ou du nerf lingual, peut conduire à une paresthésie, qui se définit comme une perte de sensibilité au niveau du menton, de la lèvre ou de la langue, dont la durée est variable. Habituellement, l'engourdissement est temporaire mais, en de rares occasions, il peut être permanent.

b) Dommages au sinus maxillaire supérieur

Le sinus maxillaire est une cavité pneumatique située dans le maxillaire supérieur: si le sinus est surdimensionné, il peut s'étendre autour des apex (bouts) des racines et ainsi s'agrandir, et une fracture osseuse, de même qu'une communication entre le sinus et la cavité buccale, peuvent se créer.

c) Dommages aux dents voisines

Cela peut consister en une fracture coronaire.

d) Risque de fracture radiculaire

Si la forme des racines n'est pas favorable à la pratique de cette intervention, le risque peut être élevé. Dans ces cas, une odontectomie partielle peut être envisagée.

e) Risque de fracture mandibulaire

Une fracture de l'os du maxillaire inférieur peut se produire.

f) Risque d'infection

Cela peut se produire à la suite de l'extraction. Dans certains cas, le foulage d'aliments, la présence d'un fragment dentaire résiduel ou d'un corps étranger peuvent en être la cause.

g) Risque d'alvéolite

Il s'agit de la complication postopératoire la plus fréquente, qui se définit par la perte prématurée du caillot sanguin de l'alvéole, causant une ostéonécrose superficielle de l'os alvéolaire. Cela peut se produire de trois à cinq jours après l'extraction et se manifeste par une douleur très aiguë pouvant irradier jusqu'au niveau de l'oreille et par une mauvaise haleine.

h) Autres inconvénients

- Douleur et inconfort
- Saignement (hémorragie)
- Œdème (enflure)
- Trismus (limitation d'ouverture de la bouche)
- Douleur myofasciale
- Trouble à l'articulation temporo-mandibulaire

Qu'en est-il de la période suivant la chirurgie ?

Cette période peut amener une détérioration importante de la qualité de vie du patient, surtout pendant les cinq premiers jours. Par exemple, l'enflure influe sur le confort, la fonction et l'esthétique. Ces effets secondaires peuvent affecter le patient sur les plans tant physique que personnel et social. Cette période varie en fonction du degré de complexité de la chirurgie et varie aussi en fonction de la façon dont le patient se conforme aux conseils postopératoires: diète, médication, etc. Une bonne préparation psychologique fait partie des conditions de succès.

Le consentement éclairé

Votre pronostic est: Bon Moyen Défavorable

Le consentement éclairé est le résultat d'une discussion entre le patient et le dentiste. Le présent document est remis à titre informatif et pourra être complété ou nuancé lors des échanges avec votre dentiste. Certains dentistes pourront donner des explications satisfaisantes sans remettre ce document au patient.

Explications

Consentement éclairé à l'extraction de la dent de sagesse

J'ai compris la nécessité et les limites de l'extraction de dents de sagesse ainsi que les risques et complications rattachés à ce type d'intervention. Je comprends que, après l'extraction, il pourrait y avoir une période d'engourdissement de la mâchoire, de l'enflure, un saignement, une décoloration des tissus et de l'inconfort. Je comprends que la position des nerfs dans la région de la dent incluse ne pouvant être déterminée de manière exacte par la radiographie, sauf par une radiographie particulière (CBCT), une blessure aux nerfs peut être possible et peut résulter en une perte de sensation au menton, aux lèvres et à la langue pendant un certain temps. On m'a expliqué qu'habituellement, l'engourdissement est temporaire, mais qu'en de rares occasions, il peut être permanent. Le succès de l'opération dépend de ma coopération. J'y contribue en respectant les rendez-vous prévus, en suivant les instructions d'hygiène buccale à domicile et les conseils diététiques, en prenant la médication prescrite et en rapportant au cabinet dentaire tout changement de mon état de santé dans les plus brefs délais.

J'ai discuté de tout ce qui précède avec mon dentiste, il a répondu à toutes mes questions et je témoigne de mon consentement éclairé au traitement.

Signature du patient

Date

Signature du dentiste

Date